

گزارش یک مورد آمبولیزاسیون بوسیله کوئل در فیستول شریانی وریدی ناشی از تروما

دکتر حسین همتی (M.D)^۱ - *دکتر ایرج باقی (M.D)^۲ - دکتر بهرنگ عاشوری زاده (M.D)^۲ - دکتر کامبیز فرید مرنندی (M.D)^۱

*نویسنده مسئول: رشت، دانشگاه علوم پزشکی گیلان، مرکز آموزشی درمانی پورسینا

پست الکترونیک: Ir_Baghi_44@yahoo.com

تاریخ دریافت مقاله: ۹۰/۷/۱۶ تاریخ پذیرش: ۹۱/۶/۲۰

چکیده

مقدمه: فیستول شریانی وریدی (AVF) ناشی از تروما یک ارتباط غیرطبیعی بین شریان و ورید است. که در ۱۰ درصد تروماهای شریانی ایجاد می‌شود. در صورت تأخیر در درمان این بیماری عوارض مختلفی از قبیل نارسایی قلبی، واریس و زخم‌های واریسی مشاهده می‌شود. در موارد AVF تروماتیک مزمن روش‌های جراحی باز ممکن است با عوارض قابل توجهی همراه باشد که علت آن وجود شریان‌های جانبی فراوان و وریدهای واریسی در محل فیستول است که خطر خونریزی در حین جراحی باز را به طور قابل توجهی بالا برده و با احتمال از دست رفتن اندام همراه است. استفاده روش‌های اندووسکولار مانند آمبولیزاسیون فیستول، جایگزین مناسب و کم عارضه‌ای برای روش‌های جراحی باز هستند که با بی‌حسی موضعی قابل انجام و بسیار کم‌خطرتر است.

معرفی مورد: بیمار مرد ۵۳ ساله‌ای بود که ۲۹ سال قبل در جنگ تحمیلی مورد اصابت ترکش قرار گرفته بود. در CT آنژیوگرافی انجام شده وی فیستول شریانی وریدی اندام تحتانی گزارش شده بود. بیمار تحت آنژیوگرافی اندام تحتانی راست قرار گرفت و فیستول بین شریان پروئال و ورید پروئال با روش اندووسکولار با آمبولیزاسیون ترمیم شد.

نتیجه‌گیری: روش‌های اندووسکولار جایگزین مناسب‌تری برای جراحی باز می‌باشد.

کلید واژه: آمبولی/ زخم‌ها و آسیب‌ها/ فیستول بین سرخرگ و سیاهرگ/ کوئل

مجله دانشگاه علوم پزشکی گیلان، دوره بیست و دوم شماره ۸۵، صفحات: ۱۰۶-۱۰۱

مقدمه

فیستول شریانی وریدی (AVF) ناشی از تروما یک ارتباط غیرطبیعی بین شریان و ورید است. که در ۱۰٪ تروماهای شریانی ایجاد می‌شود و اغلب این عارضه در ترومای نافذ رخ می‌دهد (۱). تشخیص AVF ناشی از تروما در اندام‌ها می‌تواند با شرح حال و معاینه فیزیکی باشد. در معاینه فیزیکی سمع برویی و لمس تریل تشخیصی می‌باشد (۲). AVF ناشی از تروما را می‌توان با سونوگرافی داپلر تشخیص داد (۳) ولی استاندارد طلایی در تشخیص، آنژیوگرافی می‌باشد. در آنژیوگرافی AVF ناشی از تروما ورید به سرعت در فاز شریانی نمایان می‌گردد (۳) در صورت تأخیر درمان AVF ناشی از تروما عوارض مختلفی از قبیل نارسایی قلبی، واریس و زخم‌های واریسی مشاهده می‌شود (۴).

به صورت گسترده از درمان‌های جراحی در درمان AVF استفاده می‌شود اما در موارد AVF تروماتیک مزمن روش‌های جراحی باز ممکن است با عوارض قابل توجهی همراه باشد که علت آن وجود شریان‌های جانبی فراوان و وریدهای غیرطبیعی بین شریان و ورید است. که در ۱۰٪ تروماهای شریانی ایجاد می‌شود و اغلب این عارضه در ترومای نافذ رخ می‌دهد (۱). تشخیص AVF ناشی از تروما در اندام‌ها می‌تواند با شرح حال و معاینه فیزیکی باشد. در معاینه فیزیکی سمع برویی و لمس تریل تشخیصی می‌باشد (۲). AVF ناشی از تروما را می‌توان با سونوگرافی داپلر تشخیص داد (۳) ولی استاندارد طلایی در تشخیص، آنژیوگرافی می‌باشد. در آنژیوگرافی AVF ناشی از تروما ورید به سرعت در فاز شریانی نمایان می‌گردد (۳) در صورت تأخیر درمان AVF ناشی از تروما عوارض مختلفی از قبیل نارسایی قلبی، واریس و زخم‌های واریسی مشاهده می‌شود (۴).

به صورت گسترده از درمان‌های جراحی در درمان AVF استفاده می‌شود اما در موارد AVF تروماتیک مزمن روش‌های جراحی باز ممکن است با عوارض قابل توجهی همراه باشد که علت آن وجود شریان‌های جانبی فراوان و وریدهای غیرطبیعی بین شریان و ورید است. که در ۱۰٪ تروماهای شریانی ایجاد می‌شود و اغلب این عارضه در ترومای نافذ رخ می‌دهد (۱). تشخیص AVF ناشی از تروما در اندام‌ها می‌تواند با شرح حال و معاینه فیزیکی باشد. در معاینه فیزیکی سمع برویی و لمس تریل تشخیصی می‌باشد (۲). AVF ناشی از تروما را می‌توان با سونوگرافی داپلر تشخیص داد (۳) ولی استاندارد طلایی در تشخیص، آنژیوگرافی می‌باشد. در آنژیوگرافی AVF ناشی از تروما ورید به سرعت در فاز شریانی نمایان می‌گردد (۳) در صورت تأخیر درمان AVF ناشی از تروما عوارض مختلفی از قبیل نارسایی قلبی، واریس و زخم‌های واریسی مشاهده می‌شود (۴).

۱. رشت، دانشگاه علوم پزشکی گیلان، بیمارستان رازی

۲. رشت، دانشگاه علوم پزشکی گیلان، بیمارستان پورسینا ۱۰۱

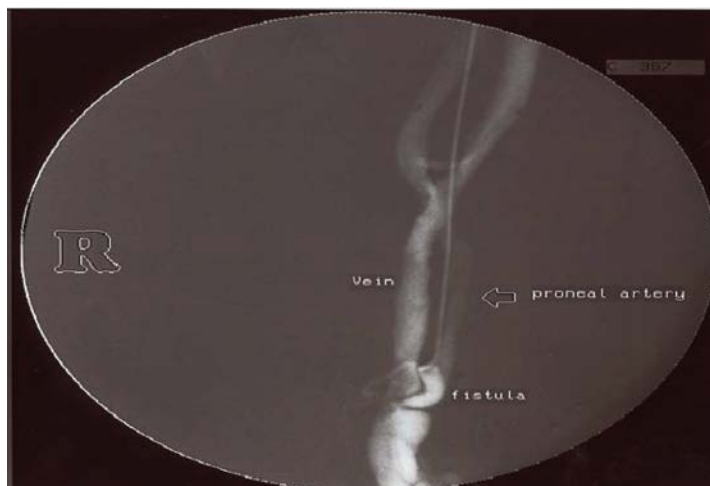گردید. از ۶ ماه قبل علاوه بر علائم ذکر شده درد اندام تحتانی نیز اضافه شد. پس از مراجعه بیمار به پزشک، در CT آنژیوگرافی انجام شده وی فیستول شریانی وریدی اندام تحتانی گزارش شد. سپس بیمار در بخش اندووسکولار مرکز آموزشی درمانی رازی بستری و کاندید انجام آنژیوگرافی شد، ابتدا تحت گاید سونوگرافی گاید وایر وارد شریان فمورال مشترک شد سپس شیت عروقی 6F وارد شریان گردید و بیمار تحت آنژیوگرافی اندام تحتانی راست قرار گرفت و فیستول بین شریان پروئال و ورید پروئال مشخص گردید (تصویر ۱).

سپس Coil اول وارد شریان پروئال گردید و به دنبال آن با کاهش جریان خون شریان Coil های بعدی نیز در شریان قبل از فیستول تعبیه شد (تصویر ۲).

بودن کاربرد روش های اندووسکولار برای درمان بیماران عروقی و AVF ناشی از تروما به خصوص در موارد AVF های مزمن با توجه به شیوع بالای AVF های مزمن ناشی از تروماهای جاده ای و جنگی می تواند، برای جراحان عروق می تواند مفید باشد.

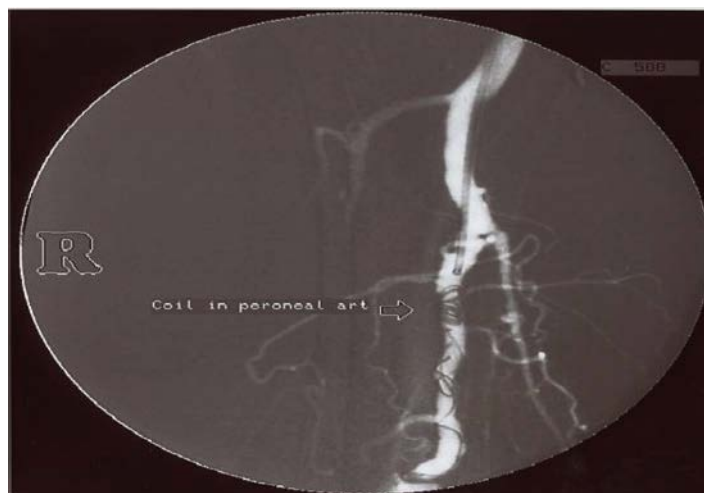معرفی مورد

بیمار مرد ۵۳ ساله ای بود. که ۲۹ سال قبل در جنگ تحمیلی مورد اصابت ترکش قرار گرفته بود. به دنبال آن بیمار دچار تورم اندام تحتانی و نارسایی وریدهای اندام های تحتانی شد. بیمار ۱۴ سال قبل تحت عمل جراحی قرار گرفت که بهبودی در علائم وی ایجاد نشده و به تدریج علائم وی تشدید یافت و مبتلا به واریس شدید، تورم و خستگی اندام تحتانی راست



تصویر ۱. آنژیوگرافی قبل از عمل آمبولیزاسیون

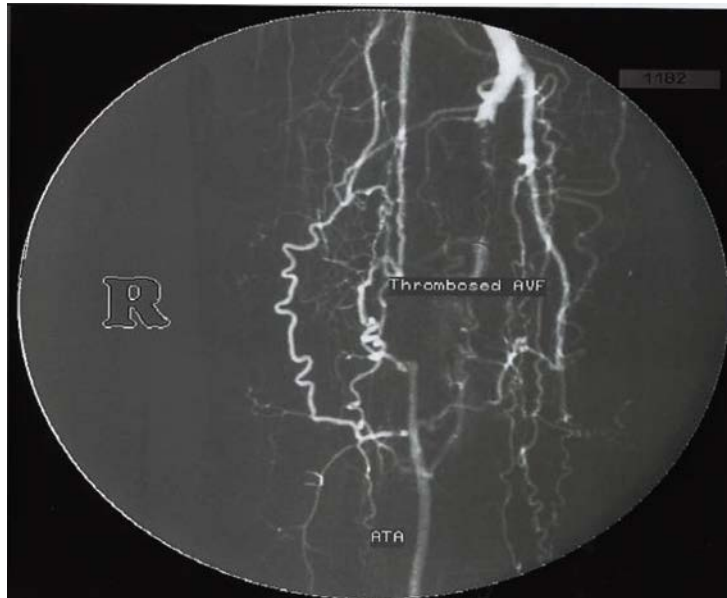که طی آن ارتباط غیرطبیعی بین شریان- وریدی ساق پا راست دیده می شود



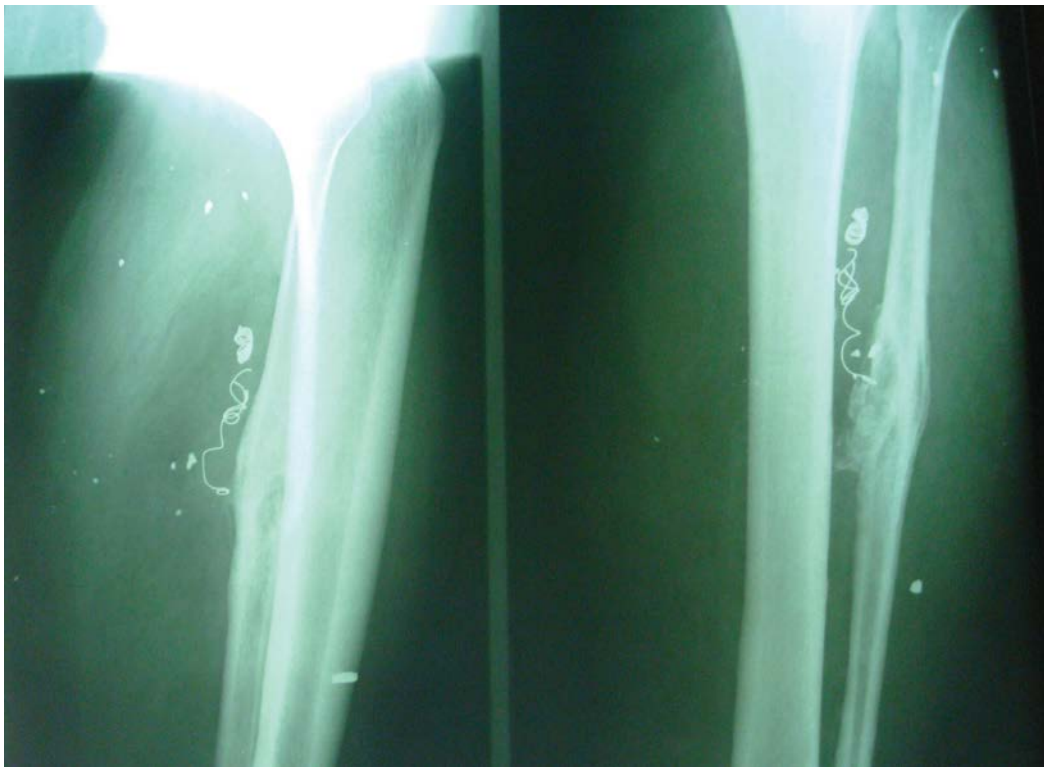
تصویر ۲. آنژیوگرافی بعد از عمل آمبولیزاسیون

کاهش جریان خون به دنبال وارد کردن کوئل اول نشانگر بسته شدن تدریجی فیستول می باشد

پس از چند دقیقه Coilها به صورت کامل در محل ترومبوزه شده و فیستول به صورت کامل بسته شد (تصویر ۳).
بیمار دو هفته بعد مجدداً مراجعه نمود و علایم وی از قبیل تورم اندام، واریس، درد و احساس خستگی به صورت کامل بهبود یافته بود (تصویر ۴).



تصویر ۳. بسته شدن فیستول شریانی- وریدی پس از آمبولیزاسیون کامل



تصویر ۴. گرافی دو ماه بعد

هیچ نشانه‌ای از وجود فیستول شریانی- وریدی در ساق پا مشهود نیست

بحث و نتیجه گیری

تأخیری تشخیص داده می‌شود، به علت اتساع واضح وریدهای اطراف و احتمال خونریزی فراوان حین عمل جراحی استفاده از روش‌های جراحی باز بسیار دشوار است (۱۰).

پیشرفت‌های اخیر در روش‌های اندوواسکولار جایگزین مناسبی برای درمان جراحی AVF های تأخیری شده و کوایل‌های فلزی به صورت گسترده در درمان AVF ها استفاده می‌شوند (۱۱ و ۱۲). همچنین در جستجوهای صورت گرفته، اقدام مشابهی برای AVF های تأخیری گزارش نشده بود.

روش‌های اندوواسکولار با توجه به ماهیت غیرتهاجمی و دوره نقاهت کوتاه و بدون درد بودن، جایگزین مناسبی برای درمان جراحی در AVF های تأخیری ناشی از تروما به نظر می‌رسد (۱).

در بیمار گزارش شده که مبتلا به AVF ناشی از تروما بود و در سابقه وی عمل جراحی برای ترمیم AVF وجود داشت که موفقیت آمیز نبود. به خوبی با استفاده از روش‌های اندوواسکولار و کوایل فلزی AVF تأخیری وی بسته شده و در بررسی دو هفته بعد و دو ماه بعد تورم اندام تحتانی و واریس وی با بسته شدن مسیر AVF و از بین رفتن ورود خون از مسیر AVF به داخل ورید به صورت کامل بهبود یافت.

فیستول شریانی وریدی یک ارتباط غیرطبیعی بین شریان و ورید می‌باشد که غالباً به دنبال ترومای نافذ از قبیل ترومای ناشی از چاقو یا ترومای جنگی و گاهی مربوط به ترومای پزشکی بوده و در جریان فرآیندهای جراحی از قبیل بیوپسی‌ها، آنژیوگرافی‌ها و کاتتراسیون وریدی در اندام تحتانی رخ می‌دهد (۸).

فیستول‌های شریانی وریدی در اندام‌ها می‌تواند با شرح حال و معاینه فیزیکی تشخیص داده شود در معاینه فیزیکی در سمع، برویی شنیده شده و در لمس تریل روی AVF لمس می‌شود (۲).

به دنبال خون ربایی ناشی از فیستول شریانی وریدی، ایسکمی اندام و افزایش فشار وریدی مشاهده می‌شود که می‌تواند سبب واریس در اندام و زخم‌های ناشی از واریس شود (۲ و ۸). با وجود اینکه سونوگرافی داپلر و CT آنژیوگرافی فیستول‌های شریانی وریدی را به خوبی تشخیص می‌دهد، کماکان در اکثر بیماران، آنژیوگرافی برای تشخیص محل دقیق AVF و مشخص کردن روش جراحی الزامی است (۹ و ۱۰).

از گذشته روش‌های جراحی از قبیل لیگاتور کردن و ترمیم منطقه آسیب‌دیده و یا برداشتن قسمتی از رگ در ترمیم AVF ها استفاده می‌شد ولی در مواردی که AVF به صورت

منابع

1. Barbaros E, İlky A, Peynircioğlu B, Kar çaaltıncaba M, Hekirge S. Iatrogenic Femoral Arteriovenous Fistula: Endovascular Treatment with Covered Stent Implantation and 4-Year Follow-up. *Diagn Interv Radiol* 2006; 12:50-52.
2. Stigall KE, Dorsey JS. Late Complications of Traumatic Arteriovenous Fistula. *Case Report and Overview. Am Surg* 1989; 55:180-183.
3. Sandra Baleato González S, Busquets J, Figueiras R, Martín C, Pose C, De Alegría A, Castiñeira Mourenza J. Imaging Arteriovenous Fistulas. *American Roentgen Ray Society* 2009; 23-30.
4. Salvatore JA Sclafani MD. Transcatheter Therapy of Difficult Post-traumatic Arteriovenous Fistulas *2010*;35-40.
5. JoParodi JC, Schonholz C, Ferreira LM, Bergan J. Endovascular stent-graft treatment of Traumatic Arterial Lesions. *Ann Vasc Surg* 1999; 13:121-129.
6. Katz MD, Hanks SE. Arteriography and Transcatheter Treatment of Extremity Trauma. In: Baum S, Pentecost MJ(eds). *Abrahams' Angiography. Vol III. Philadelphia; Little, Brown and Company, 1997:857-867.*
7. Lopera JE. Embolization in Trauma: Principles and Techniques. *Semin Intervent Radiol* 2010; 27(1): 14-28.
8. Straton CS, Tisnado J. Spontaneous Arteriovenous Fistulae of the Lower Extremities: Angiographic Demonstration in Five Patients with Peripheral Vascular Disease. *Cardiovasc Intervent Radiol* 2000; 23:318-321.
9. Beregi JP, Prat A, Willoteaux S, Vasseur MA, Boulerand V, Desmoucelle F. Covered Stents in the Treatment of Peripheral Arterial Aneurysms: Procedural Results and Midterm Follow-up. *Cardiovasc Intervent Radiol* 1999; 22:13-19.

10. Parodi JC, Schonholz C, Ferreira LM, Bergan J. Endovascular Stent-graft Treatment of Traumatic Arterial Lesions. *Ann Vasc Surg* 1999; 13:121-129.

11. Katz MD, Hanks SE. Arteriography and Transcatheter Treatment of Extremity Trauma. In: Baum S, Pentecost MJ(eds). *Abrahams' Angiography*,

Vol III. Philadelphia; Little, Brown and Company, 1997; 3:857-867.

12. Marin ML, Veith J, Panetta TF, et al. Transfemoral Endoluminal Stented Graft Repair of a Popliteal Artery Aneurysm. *J Vasc Surg* 1994; 19:754.

A Case Report on Embolization by Coil in Arteriovenous Fistula due to Trauma

Hemmati H. (M.D)¹ - *Baghi I. (M.D)² - Ashoorizadeh B. (M.D)² – Farid marandi K. (M.D)¹

*Corresponding Address: Poursina Hospital, Guilan University of Medical Sciences, Rasht, IRAN

Email: Ir_Baghi_44@yahoo.com

Received: 8/Oct/2011 Accepted: 10/Sep/2012

Abstract

Introduction: Traumatic Arteriovenous Fistula (AVF) Called to an abnormal relationship between artery and vein which occurs in 10% of arterial traumas. If treatment of AVF due to trauma delayed, different outcomes including Heart failure, Varices and Varicose ulcers may accure. In case of chronic traumatic AVF, open surgery may lead to remarkable outcomes, Presence of many lateral veins and varicose veins in fistula, noticeably increases the risk of bleeding during surgery. Endovascular methods such as Fistula Embolization are appropriate alternates with fewer computations instead of open surgeries and easily done by local anesthesia.

Case Repot: The patient was a 53-year-old man who was hit by shrapnel pieces in war. In CT angiography, AVF of lower limb was reported. He underwent right lower limb angiography and the fistula between peroneal artery and peroneal vein was amended by edndovascular method with embolization.

Conclusion: Edndovascular techniques are more appropriate for treatment of arteriovenous fistula instead of open surgery.

Key words: Arteriovenous Fistula/ Coil/ Embolism/ Wounds and Injuries

Journal of Guilan University of Medical Sciences, No: 85, Pages: 101-106

1. Razi Hospital, Guilan University of Medical Sciences, Rasht, IRAN

2. Poursina Hospital, Guilan University of Medical Sciences, Rasht, IRAN